



PieDiabético

BIOMEDICINA

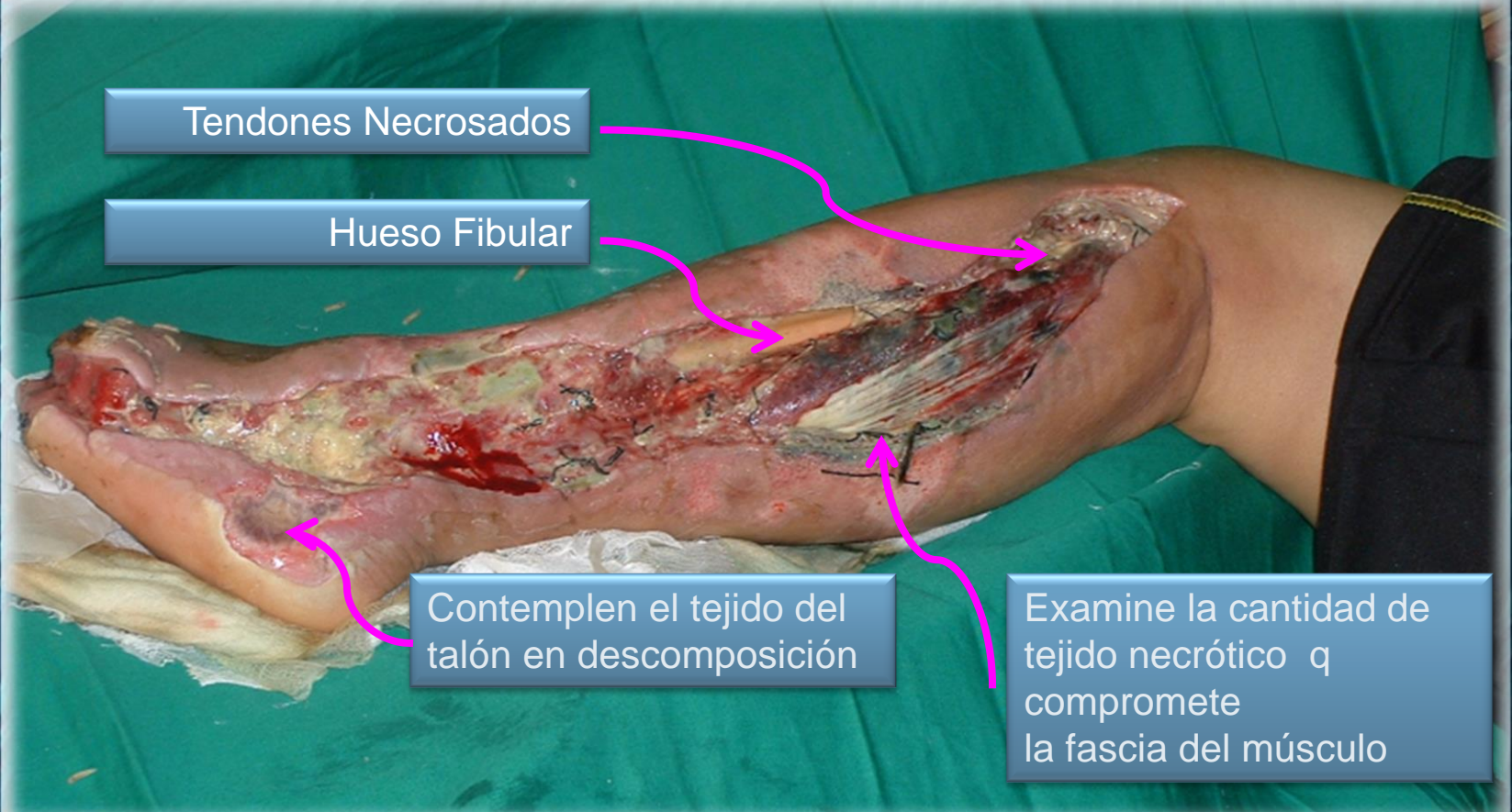
Dr. C.A. Vincent
Md Internist

Guayas - Ecuador
www.piediabetico.com.ec

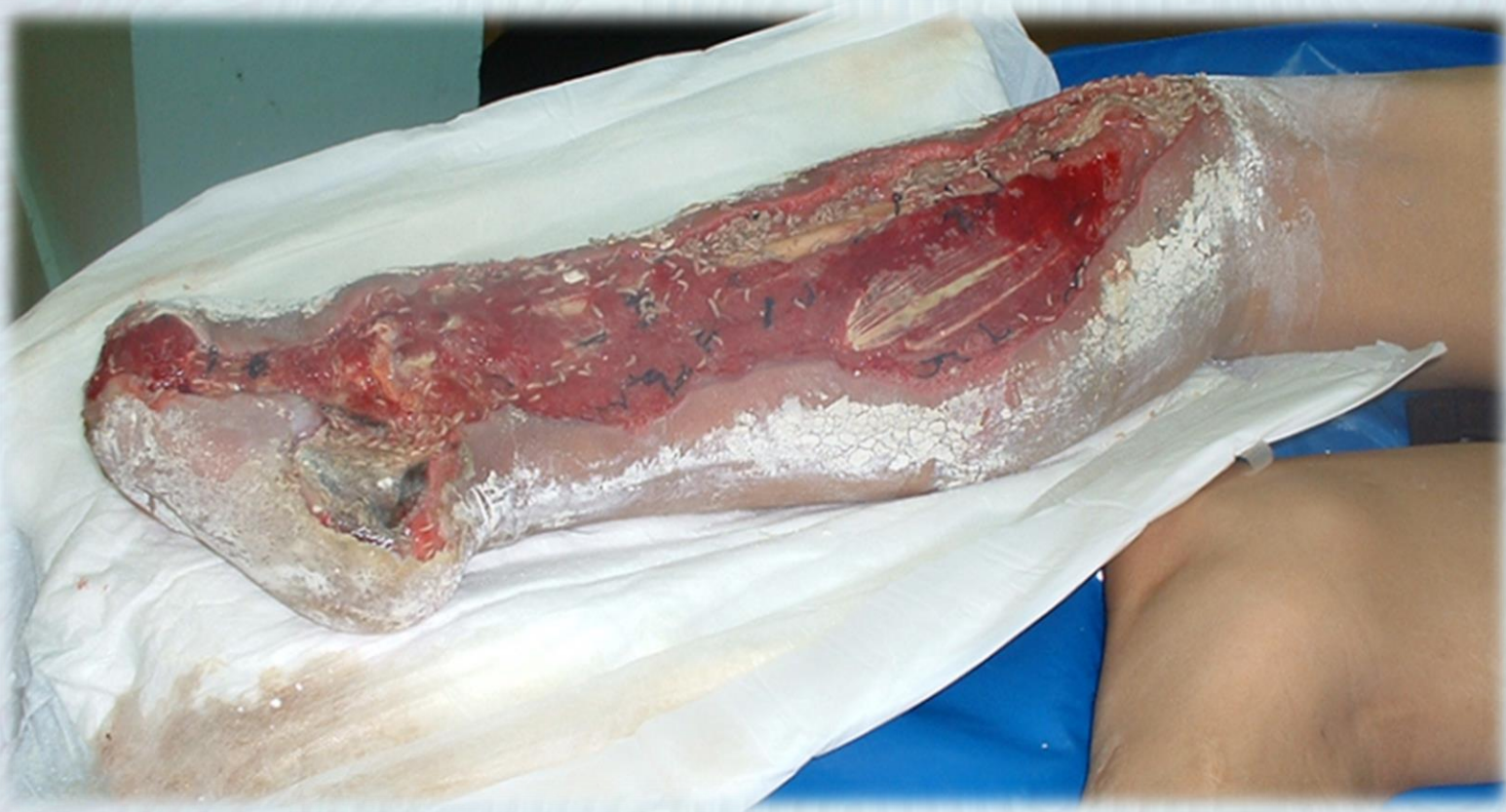Único caso descrito en el mundo
Pierna con Gangrena Avanzada

- Paciente 58 años, diabético 14 años, llega con gangrena necrotizante y gas en tendones de la inserción del bíceps braquial, vasto externo y tibial posterior. Paciente viene de Zamora, lo operaron en Loja, con los resultados señalados. Signos evidentes de septicemia, junta de médicos deciden amputación supracondilea, con peligro de muerte, trans y postoperatoria.
- Paciente dice que prefiere morirse entero, firma por los riesgos y acepta terapia larvaria medicinal.
- Pulso TP ausente, signos de poli neuropatía severos. Amputación de ante pié 4 años atrás. Se trata con tres tipos de antibióticos más desbridamiento con larvas. Este caso es único, es amputación en cualquier parte del mundo, sino pregúntenle a los cirujanos más conspicuos.

Único Caso en el mundo:

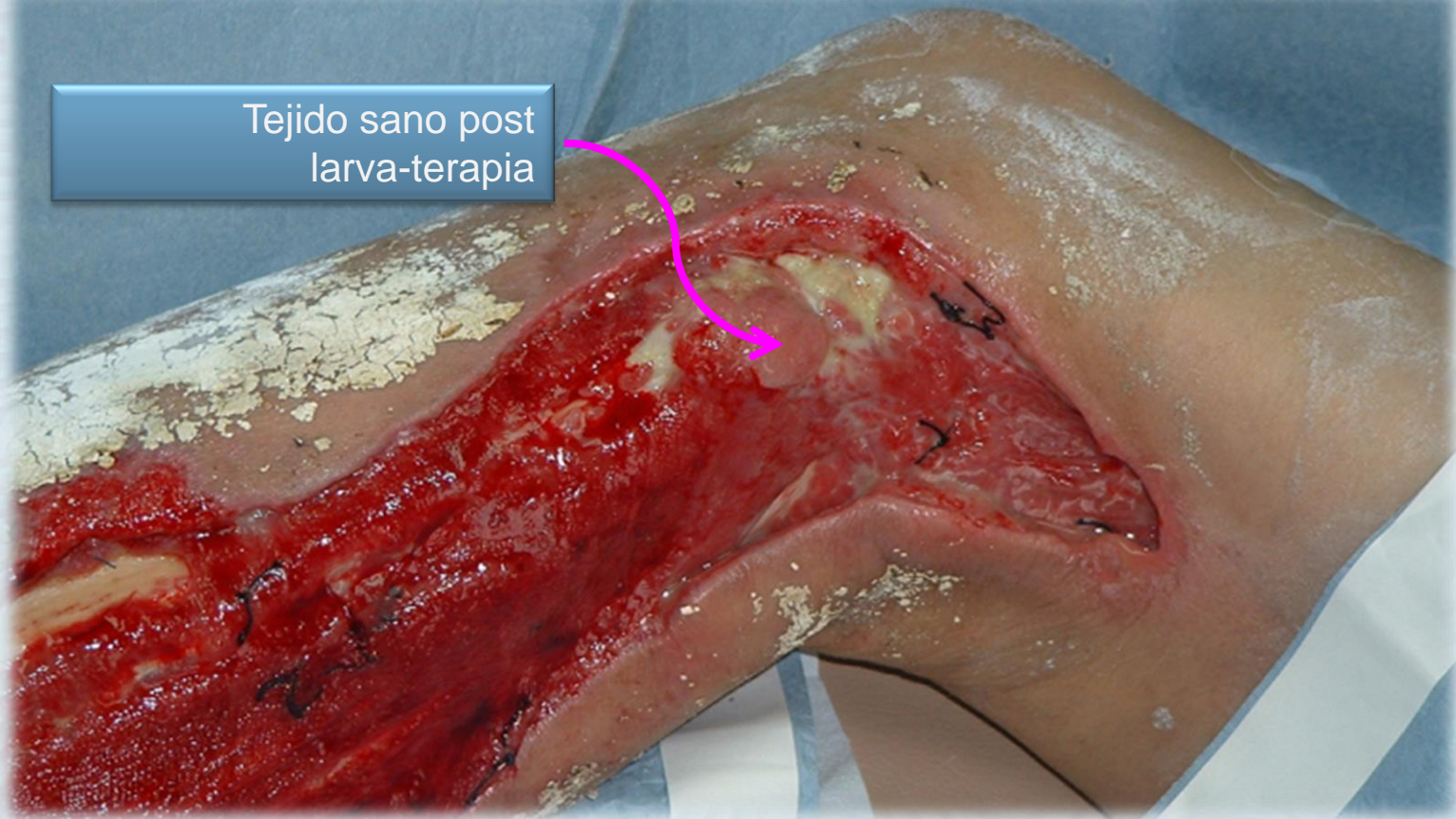


Único Caso en el mundo:



Una vez iniciado el tratamiento, puede observar la notable recuperación

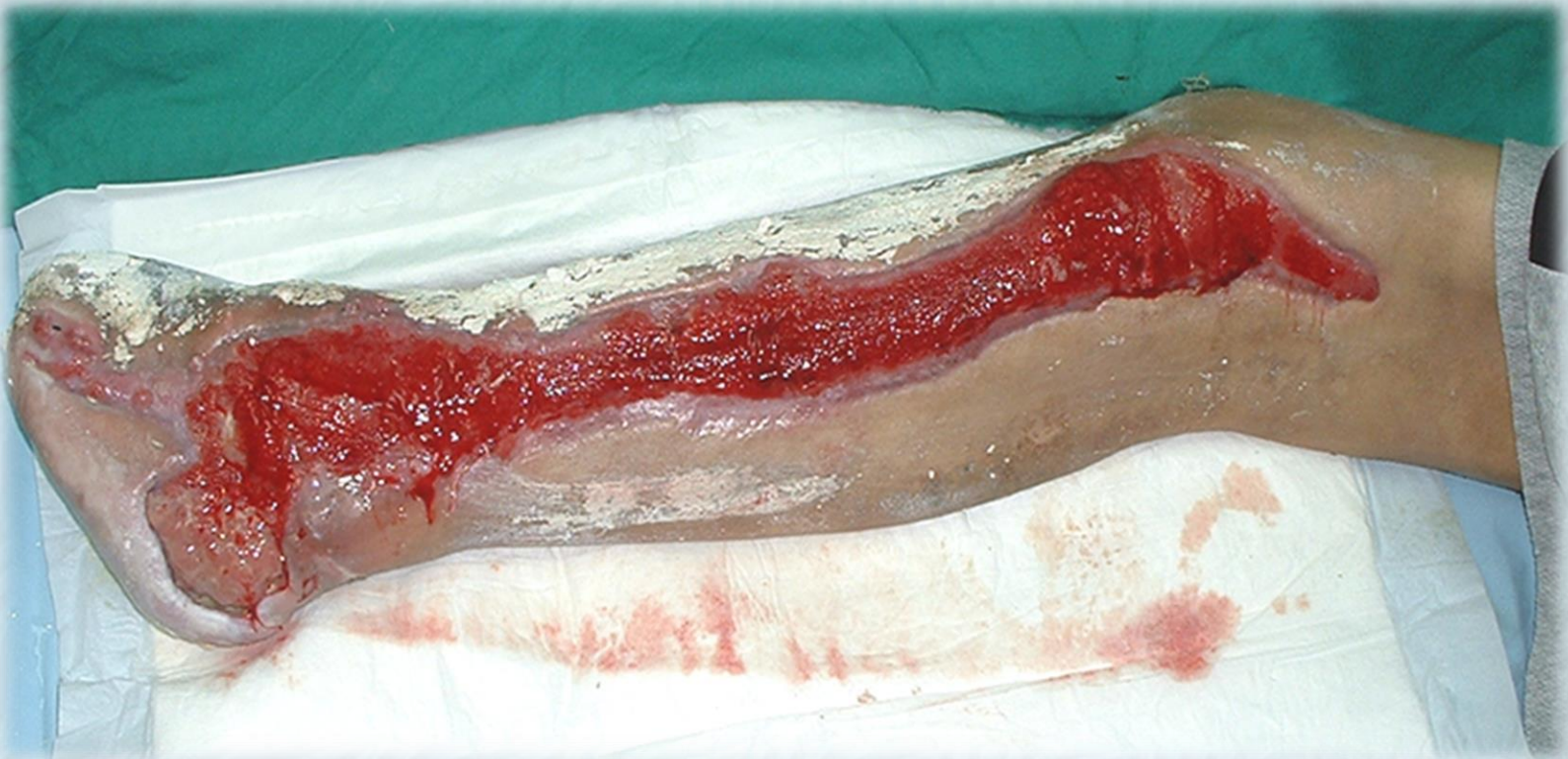Único Caso en el mundo:



Tejido sano post
larva-terapia

La recuperación es notable y comenzamos a ver síntomas de mejoría

Único Caso en el mundo:



Observen esta maravillosa herramienta de salvamento de una extremidad perdida.